CNR 2014
XII Congresso Nacional de Radiologia
oncologia urgência
TRÓIA
7-8-9 Maio

Serviço de Imagem Médica, Centro Hospitalar e Universitário de Coimbra, Faculdade de Medicina de Coimbra
Direção do Serviço: Professor Doutor Filipe Caseiro-Alves.

Ecografia Axilar na Detecção de Metástases Ganglionares de Tumores Malignos Primários da Mama - *correlação anatomo-patológica*.

Autores: Costa, Rui Alves[1]; Dionísio, Assunção[1]; Henriques, Isabel[2], Moreira, Angela[1].

1 - Serviço de Imagem Médica, Centro Hospitalar e Universitário de Coimbra – Maternidade Bissaya Barreto.
2 – Serviço de Ginecologia da Maternidade Bissaya Barreto – Centro Hospitalar e Universitário de Coimbra

08-05-2014

Introdução

- A presença de metástases ganglionares axilares e o tamanho do tumor primário são os 2 principais factores de prognóstico na avaliação dos doentes com cancro da mama*.
- A linfadenectomia axilar (LA) é o método definitivo para o diagnostico de metástases ganglionares.
- A biópsia do gânglio sentinela (BGS) suplantou a LA na avaliação de envolvimento ganglionar como método fiável e com taxas de morbilidade consideravelmente inferiores, sendo atualmente o *gold standard*.

*Kleer CG et all; Prognostic and predictive factors in breast cancer, In: Kuerer HM, ed. Kuerer's breast surgical oncology. New York, NY: McGraw Hall, 2010.

Objetivos

Determinar o valor da ecografia axilar (+/-citologia) na deteção de metástases ganglionares axilares de tumores malignos primários da mama

Material e Métodos

- Estudo retrospectivo efetuado na Maternidade Bissaya Barreto – CHUC
- Período: 1 de Janeiro-31 de Dezembro de 2013
- 125 doentes, do sexo feminino, com neoplasia maligna da mama (confirmada histologicamente)
- Idade Média: 61 (33-94) anos

Material e Métodos

- Todos realizaram ecografia axilar pré-operatória.
- Consideraram-se 2 grupos:
    - Axila ecograficamente negativa → BGS → Se + LA
    - Axila ecograficamente positiva → citologia aspirativa
        - Se negativa → BGS → Se + LA
        - Se positiva → LA

Material e Métodos

- Critérios ecográficos de envolvimento ganglionar

(Foram considerados essencialmente critérios morfológicos)

  - Espessamento nodular focal do córtex
  - Espessamento cortical (+/-) difuso > 3mm
  - Sinais de invasão ou ausência do hilo adiposo
  - Alteração do índice de esfericidade
  - Contornos irregulares, mal definidos

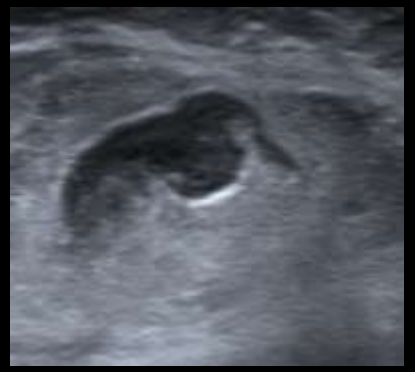

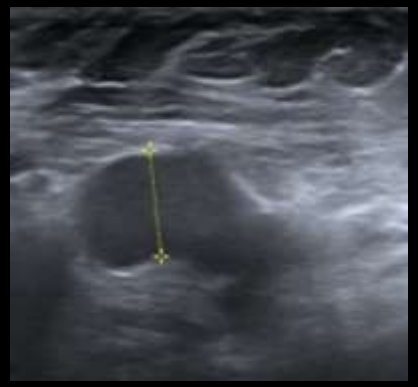

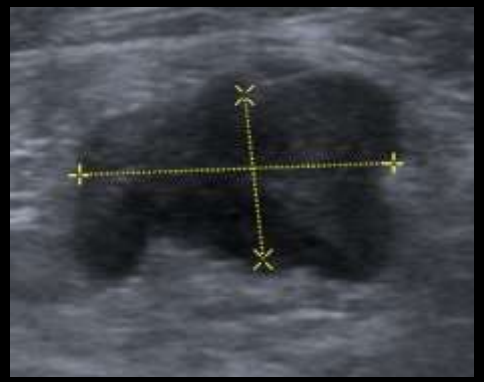

Material e Métodos

- Ecógrafo – Acuson s2000, *Siemens*®.
- Sonda – 18MHz HD
- PAAF – 22gauge (G)

Resultados - organigrama de procedimento

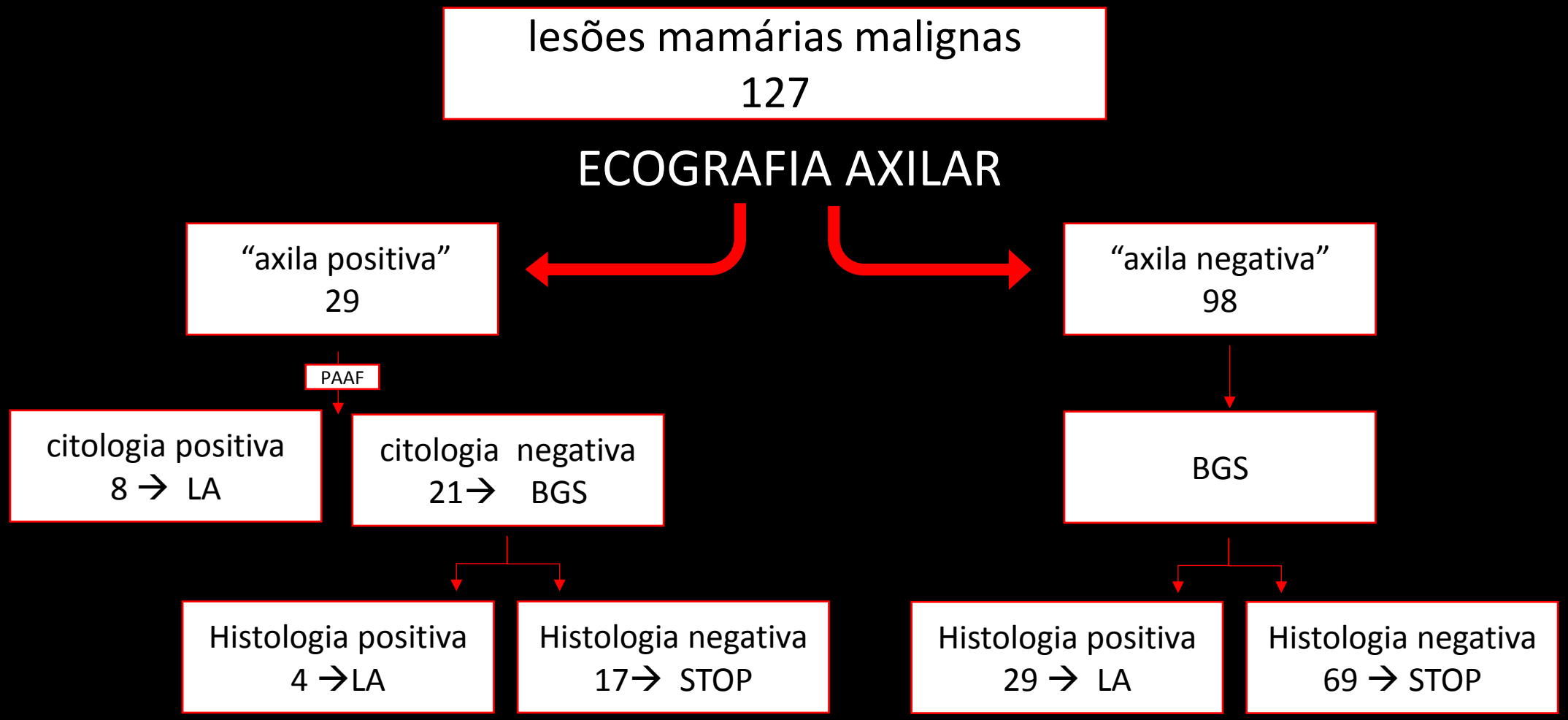

Observaram-se metástases ganglionares axilares em 41/127 (32,3%) tumores

Resultados - Correlação ecografia/Histologia

Ecografia Axilar	BGS/LA		Total
	Positivo	Negativo	
Positivo	12	17	29
Negativo	29	69	98
Total	41	96	127

Tabela 1 – Comparação da ecografia axilar com o diagnóstico histológico após BGS/LA na avaliação de metástases ganglionares axilares

Sensibilidade – 29,3%

Especificidade – 71,9%

VPP – 41,4%

VPN – 70,4%

Acuidade Diagnóstica – 63,8%

Resultados - Correlação ecografia/Histologia

Excluindo micrometástases (<2mm)* – 10 tumores

Ecografia Axilar	BGS/LA		Total
	Positivo	Negativo	
Positivo	12	17	29
Negativo	19	69	88
Total	31	86	117

Tabela 2 – Comparação da ecografia axilar com o diagnóstico histológico após BGS/LA na avaliação de metástases ganglionares axilares (Excluindo micrometástases (<2mm)

Sensibilidade – 38,7%

Especificidade – 80,2%

*Ching CD et all; inicial AJCC staging In: Kuerer HM, ed. Kuerer's breast surgical oncology. New York, NY: McGraw Hall, 2010.

Resultados- Correlação ecografia+PAAF/Histologia

Ecografia Axilar + PAAF	BGS/LA		Total
	Positivo	Negativo	
Positivo	8	0	8
Negativo	33	96	119
Total	41	96	127

Tabela 3 – Comparação da ecografia axilar + citologia aspirativa com o diagnóstico histológico após BGS/LA na avaliação de metástases ganglionares axilares

Sensibilidade – 19,5%, Especificidade – 100%

Discussão

- Neste trabalho observa-se sensibilidade de 29,3% e especificidade de 71,9%, confirmando-se a sensibilidade insatisfatória da ecografia no estadiamento axilar
- Associando-se citopunção aspirativa aumenta a especificidade (100%).
- Excluindo os tumores com envolvimento axilar micrometastático* (<2mm) observa-se sensibilidade de 38,7% e especificidade de 80,2%.
- Neste estudo 8/41 (20%) doentes com metástases ganglionares foram diagnosticados por ecografia + citopunção axilar, evitando BGS desnecessária

*Ching CD et all; inicial AJCC staging In: Kuerer HM, ed. Kuerer's breast surgical oncology. New York, NY: McGraw Hall, 2010.

Discussão

- Numa meta-análise* incluindo 16 estudos:
  - Usando critérios morfológicos ecográficos para positividade, revelou:
    - Sensibilidade 26,4-75,9%
    - Especificidade 88,4-98,1%
  - Quando combinada ecografia axilar com citologia aspirativa:
    - Sensibilidade 30,6-62,9%
    - Especificidade ≈ 100%

- A grande variabilidade nos valores depende principalmente dos critérios (ecográficos) morfológicos e dimensionais utilizados nos diferentes estudos.
  - A experiência do operador poderá ser um fator de variabilidade.

*Alvarez S et all; Role of sonography in the diagnosis of axillary lymph node metástases in breast cancer: a systematic review. AJR 2006.

Discussão

- Vantagens da ecografia axilar pré operatória:
  - Permite ao cirurgião proceder diretamente para LA, evitando BGS desnecessária.
  - Os custos totais são inferiores*.
  - Melhor capacidade de planeamento de possíveis terapias adjuvantes e neoadjuvantes*.
  - Melhor planeamento cirúrgico e preparação do doente*.

*Boughey JC. Cost modeling of preoperative axillary ultrasound and fine needle aspiration to guide surgery for invasive breast cancer. Ann Surg Oncol 2010.

Discussão

Binómio Eco/PAAF vs outros métodos de diagnóstico (Exame clínico, RM e PET) – Acuidade comparada:

- Estudo recente* comparando exame físico, mamografia, ecografia axilar e ressonância magnética (RM) não mostrou vantagem da RM quanto ao numero de FN.
- Ueda et all.** comparando a 18FDG-PET/CT com a ecografia mostrou semelhante acuidade diagnóstica.

*Valente et all; Accuracy of predicting axillary lymph node positivity by physical examination, mammography, ultrasonography, and magnetic ressonance imaging. Ann Surg Oncol 2012
**Ueda et all; Utility of 18F-fluoro-deoxyglucose emission tomography/computed tomography (18F-FDG-PET/CT) in combnation with ultrasonography for axillary staging i primary breast cancer. BMC cancer 2008

Conclusão

- A ecografia (+/- citologia) axilar, é o método mais simples, acessível, eficaz e de baixo custo na detecção de metástases ganglionares axilares no cancro da mama. Embora com uma sensibilidade relativamente baixa tem uma especificidade elevada.
- Permite diagnosticar uma percentagem considerável de doentes com envolvimento ganglionar e deste modo evitar uma BGS desnecessária. Inversamente, contribui para evitar LA desnecessárias e todas as suas complicações.
- A BGS é o *gold standard* para determinar a presença/ausência de metastização ganglionar.

Bibliografia

- Alvarez S et all; Role of sonography in the diagnosis of axillary lymph node metástases in breast cancer: a systematic review. AJR 2006.
- Bedi DG, Cortical Morphologic Features of Axillary Lymph Nodes as a Predictor of Metastasis in Breast Cancer: In Vitro Sonographic Study. AJR 2007.
- Boughey JC. Cost modeling of preoperative axillary ultrasound and fine needle aspiration to guide surgery for invasive breast cancer. Ann Surg Oncol 2010.
- Ching CD et all; inicial AJCC staging In: Kuerer HM, ed. Kuerer's breast surgical oncology. New York, NY: McGraw Hall, 2010.
- Ecanow JS et all; Axillary Staging of Breast Cancer: What the Radiologist Should Know; Radiographics 2013.
- Kaur et all; Accuracy of Individual Descriptors and Grading of Nodal Involvement by Axillary Ultrasound in Patientes of Breast Cancer. International Journal of Breast Cancer 2013.
- Kleer CG et all; Prognostic and predictive factors in breast cancer, In: Kuerer HM, ed. Kuerer's breast surgical oncology. New York, NY: McGraw Hall, 2010.

Bibliografia

- Schipper RJ et all; Axillary ultrasound for preoperative nodal staging in breast cancer patients: Is it of value?; The Breast,Elsevier 2013.
- Stachs A et all; Accuracy of axillary ultraound in preoperative nodal staging of breast cancer – size of metástases as limiting factor. SpringerPlus 2013.
- Ueda et all; Utility of 18F-fluoro-deoxyglucose emission tomography/computed tomography (18F-FDG-PET/CT) in combnation with ultrasonography for axillary staging i primary breast cancer. BMC cancer 2008
- Valente et all; Accuracy of predicting axillary lymph node positivity by physical examination, mammography, ultrasonography, and magnetic ressonance imaging. Ann Surg Oncol 2012
- Yamashita et all; The role of axillary ultrasound in the detection of metastasis from primary breast cancers; The America Journal of Surgery 2013.